

# 美国超声心动图学会 胎儿超声心动图操作指南和标准

美国超声心动图学会儿科委员会声明

Jack Rychik, MD, Nancy Ayres, MD, Bettina Cuneo, MD, Nina Gotteiner,  
MD, Lisa Hornberger, MD, Philip J. Spevak, MD, and Mary Van Der Veld, MD

中文版翻译： 中国深圳市妇幼保健院 李胜利

美国费城儿童医院 田志云

中文版校对： 美国德雷克塞尔大学/圣克里斯托弗儿童医院 葛舒平

## 前言

胎儿超声心动图是用来评估胎儿的心血管系统的超声检查。产前超声检查已成为妊娠期保健的常规检查内容，常用以确定胎儿的孕周、大小、性别、宫内状况及先天畸形。母体或胎儿的各种异常可能导致胎儿的心血管系统异常，远远超出了常规产前超声检查的范畴。在这些情况下，胎儿超声心动图检查是有必要的。

随着产前超声医师检查技能的成熟和超声检查仪器灵敏度的改进，胎儿心血管畸形产前诊断率有所提高，对超声诊断细节的要求也越来越高。先天性心脏病是人类最常见的先天性疾病<sup>[1]</sup>。随着先天性畸形诊断率不断提高，人们对胎儿超声心动图检查的需求也越来越多。产前通过超声心动图检查来明确诊断有许多裨益。明确的诊断有利于产前产后的平稳过渡，有利于产后做好立即处理的准备，避免出现血流动力学异常。最近研究提示，经胎儿超声心动图做出产前诊断的患儿产后生理状态和手术预后均有所改善<sup>[2, 3]</sup>。另外，运用胎儿超声心动图做出准确诊断，还有利于父母获得恰当咨询，

作者单位：费城儿童医院 (J.R.)，休斯敦德州儿童医院 (N.A.)，伊利诺伊州希望儿童医院 (B.C.)，芝加哥儿童纪念医院 (N.G.)，加尼福尼亚大学旧金山分校 (L.H.)，约翰霍普金斯大学医学中心 (P.J.S.)，密歇根州莫特儿童医院 (M.V.)。

索要单行本邮寄地址：American Society of  
Echocardiography, 2100 Gateway Centre, Boulevard,  
Suite 310, Morrisville, NC 27560 (E-mail:  
ase@asecho.org).  
0894-7317/\$30.00

ASE 版权所有。无 ASE 书面授权，除本人使用外，  
禁止将本文件重印。

doi:10.1016/j.echo.2004.04.011

有机会了解心脏异常的具体情况。这些知识可以减轻父母的恐惧，改善心理状态，来面对有生命危险的心血管畸形胎儿的出生<sup>[4]</sup>。

胎儿超声心动图也有利于对非先天性心血管畸形所导致的心血管异常改变的理解。这些信息通过多学科会诊和讨论有利于解释各种疾病病理生理学的改变，也有利于指导临床治疗和疗效的监测。

胎儿心脏体积小，而且体位多变，并且可出现各种解剖学和生理学上的复杂畸形，因而进行超声心动图检查并做出诊断需较高的专业技能和知识。美国医学超声协会 (American Institute of Ultrasound in Medicine<sup>[5]</sup>) 和美国放射协会 (American College of Radiology<sup>[6]</sup>) 建议四腔心切面做为产前超声检查的标准切面之一。但是，研究证实，仅仅观察四腔心切面会漏诊一些重要的先天性心脏畸形，需要加上左室流出道、右室流出道和大血管切面，将有利于提高有效地筛查出先天性心脏畸形的检出率<sup>[8-10]</sup>。但是即使这样，仍有部分畸形会漏诊。因此，常规产前超声检查可以初步筛查胎儿心血管畸形，怀疑或发现心脏异常还需要转诊给有胎儿超声心动图专长的医师进一步详细检查和评估。接受过良好培训的儿科心脏病专家、产妇胎儿医学专家、产科超声医学专家具有下述的知识和技能，可以做胎儿超声心动图检查。

美国超声心动图学会发表此文的目的在于说明胎儿超声心动图检查与其它超声检查的不同之处，特为超声医务工作者提供胎儿超声心动图检查的指南和标准。

## 需要的知识和技能

胎儿超声心动图的操作和诊断需要专业的知识和技能。做胎儿超声心动图检查和诊断的医师必须具有：

- 能识别各种简单的、复杂的先天性或获得性心脏病的表现和自然病史，以及在整个孕期变化，了解超声心动图在一些重要的相关畸形的局限性。
- 能运用各种超声心动图技术包括二维、M型、脉冲多普勒、连续多普勒、彩色多普勒显像，对正常或异常的胎儿心血管进行评估。
- 掌握胎儿发育过程中各个阶段心血管系统的解剖和生理发育过程的知识。
- 掌握胎儿心律失常的超声心动图特点并能运用各种超声技术作出正确的评价。
- 掌握超声的生物学效应及其在胎儿检查中的应用原则。
- 掌握妊娠期母胎的生理学变化和母体的状况对胎儿的影响。
- 熟悉产科诊断包括现有的整个孕期的有创和无创检查的最新进展。
- 掌握产前胎儿有创性和干预，以及对胎儿心血管系统的影响。

美国心脏病学会 ( American College of Cardiology ) 联合美国心脏协会 ( American Heart Association ) 和美国超声心动图学会 ( American Society of Echocardiography ) 联合颁布了所需的特殊训练要求和保持技能资格的指南<sup>[11]</sup>。

胎儿超声心动图检查和诊断医师应该经常保持与一个多学科团队包括母胎医学、遗传学、新生儿学、小儿外科学、小儿心脏病学、小儿心脏外科学等各方面领域专家的联系，并能获得他们的会诊及建议。胎儿超声医师也要经常给家庭提供关于胎儿的咨询。此时，进行咨询的医师必须具备做出各种治疗决策的详尽的知识，熟悉各种先天性或获得性心脏病治疗的结果。

## 适应症

胎儿超声心动图检查的适应症分为母体适应症和胎儿适应症，见表1。

表1 胎儿超声心动图检查的适应症

母体适应症	胎儿适应症
先天性心脏病家族史	产科超声检查异常
代谢性疾病 ( 如糖尿病、苯丙酮尿症 )	心外畸形
接触致畸原	染色体异常
接触前列腺合成酶抑制剂 ( 如布洛芬、水杨酸、吲哚美辛 )	心律失常
风疹病毒感染	胎儿水肿
自身免疫性疾病 ( 如系统性红斑狼疮、干燥综合症 )	孕早期胎儿颈项透明层增厚
家族遗传性疾病 ( 如 Ellisvan Creveld综合征、Marfan综合征，Noonan's 综合征等 )	多胎妊娠及可疑双胎输血
试管婴儿	综合征

胎儿先天性心脏病还没有有效的筛查指标。先天性心脏病家族史和染色体异常是相对高危因素。孕早期 10~13 周胎儿颈项透明层 ( NT ) 的增厚与先天性心脏病的高危因素有关，即使染色体正常的胎儿也是一样<sup>[12]</sup>。最近研究报道经胞浆内精子注射和体外受精的胎儿先天性心脏病的发生率较正常怀孕的胎儿增加三倍<sup>[13]</sup>。

## 胎儿超声心动图检查

### 检查时间

18~22 孕周是经腹胎儿超声心动图全面检查的最佳时间。30 孕周以后，随着胎儿体积：羊水比例的增加，图像的获取更加困难。15~18 周也可进行胎儿超声心动图检查，然而做出完整的心血管评估还较困难，需在 18~22 孕周时复查。

### 仪器

胎儿超声心动图检查的仪器需具备二维、M型、和多普勒显像。因为时间和空间分辨率要求的提高，与进行新生儿或小儿先天性和获得性心血管疾病检查相比，胎儿超声心动图检查的仪器要求更加严格。因为胎儿心脏重要的结构体积小，

所以超声仪器的纵向分辨率要求在 1mm 以下。胎儿心率超过 140 次/分时，常常需要帧频要求达到 80~100Hz，来观察重要的时相信息。为了达到上述要求，系统设置还需优化配置，通常，系统设置调整需要减少帧和空间平均化来提高帧频。所有的多普勒模式都要可用，包括彩色多普勒、脉冲多普勒、高脉冲重复频率、连续多普勒。组织多普勒最近被用于胎儿心律失常的评价<sup>[14]</sup>。当声波穿透受限，如母体肥胖等情况下，可使用谐波成像。4~12MHz 的基波频率相控阵探头最常使用。凸阵探头有助于拓宽近场视野，应用于婴幼儿超声心动图检查的窄扇面的高频探头有时也有助于图像显示。

### 检查技术

胎儿超声心动图检查的主要内容见表 2。我们检查的目的是清晰观察胎儿各个检查要素，但不是每个胎儿的每次检查都能完成所有的要素。胎位、胎动频繁等因素会影响到每一个观察要素。

首先，观察脐带血管的数目以及测量脐动脉、脐静脉频谱；在确定胎儿方位、左/右和前/后之后，先估测孕周、内脏及心脏位置。有无心包、胸腹腔积液。明确腔静脉和降主动脉在横膈水平的位置。

在胎儿心脏检查中，多切面、多方位扫查是必要的。下面简单介绍推荐观察的切面和解释如何获取这些切面，以观察心脏结构。参考文献详细的介绍了这些观察切面<sup>[15]</sup>。图 1 和图 2 显示以下介绍的切面的解剖和切面图。检查者可以根据自己的习惯，增加或改变扫查切面来观察胎儿心脏结构，完成一个完整的胎儿超声心动图检查。

**四腔心切面：**此切面通常较容易获得。用于确认心房、心室、和房、室间隔（表 3）。可测量二尖瓣、三尖瓣瓣环的直径。也可测量左、右心室的长度。既往多项研究提供了这些参数在不同孕周的参考值<sup>[16-19]</sup>。该切面不足以排除圆锥动脉干畸形和大动脉转位。显示标准四腔心切面后，应向后扫查以显示冠状静脉窦，然后向前扫查观察主动脉，通常，在向后的切面可以显示肺静脉汇入左房。

**短轴切面：**探头方向与心脏长轴方向垂直，显示短轴切面（表 4）。该切面

表 2 胎儿超声心动图检查主要内容

特点	主要内容
解剖概况	胎儿数目、胎儿方位、胃泡及内脏位置
基本参数测定	心胸比、双顶径、股骨长
影像切面/扫查	四腔心切面、四腔心向大血管倾斜(五腔心切面)、左/右室长轴切面、动脉短轴切面系列(头向倾斜和三血管切面)、腔静脉长轴切面、动脉导管弓切面、主动脉弓切面
多普勒检查	上/下腔静脉、肺静脉、肝静脉、静脉导管、卵圆孔、房室瓣、半月瓣、动脉导管、主动脉弓、脐动脉、脐静脉
测量数据	房室瓣直径/半月瓣直径、主肺动脉、升主动脉、主动脉弓、心室长轴、心室短轴
心律和心率	心房心室壁 M 型曲线、心房心室的多普勒检查曲线

也是观察肺静脉回流的最佳切面。通常，双侧下肺静脉与左房的连接均能显示，双侧上肺静脉直接走行于肺动脉分支的下方。向头侧扫查，应在左室乳头肌水平测量右室和左室舒张期内径。探头再向头侧偏移，还能观察肺动脉分支，有助于观察圆锥动脉干。上腔静脉从同侧肺动脉分支前方穿行。继续向上扫查，还可显示无名静脉、主动脉弓及其分支和主动脉弓的走向。继续向下扫查，还可观察到肝静脉、下腔静脉汇入右房。通过上纵膈的横断面可以获得“三血管”切面。此切面可以观察腔静脉、升主动脉以及主肺动脉的相

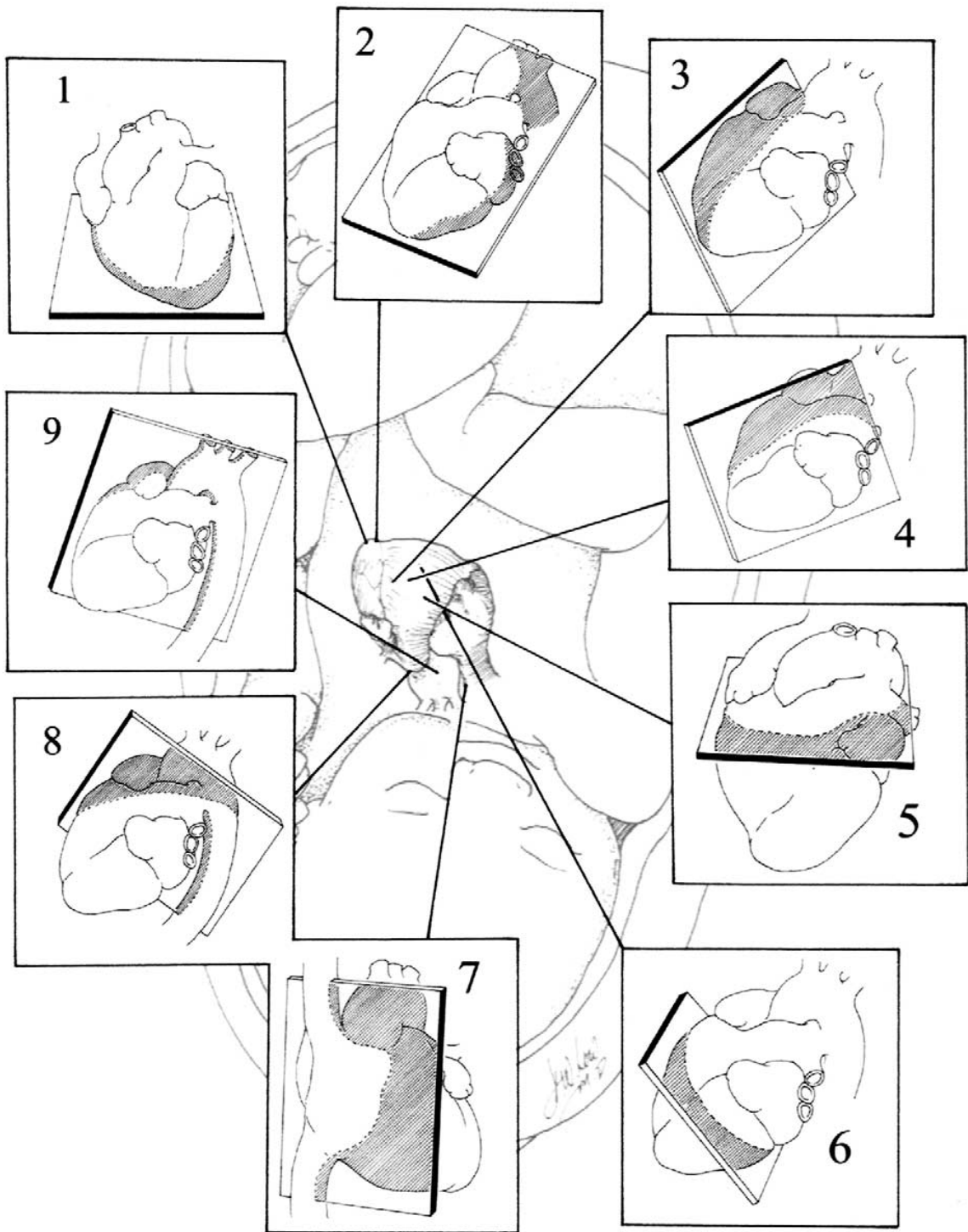


图 1 胎儿心血管系统断层切面示意图。正常胎儿心脏切面。从左上方顺时针方向开始：1.心尖四腔心切面；2.心尖五腔心切面（声束向主动脉）；3.左室流出道长轴切面；4.右室流出道长轴切面；5.大动脉水平短轴切面；6.心室水平（向尾侧倾斜）短轴切面；7.腔静脉长轴切面；8.动脉导管弓切面；9.主动脉弓切面

互关系以及内径差异。主肺动脉在左前，内径最宽；升主动脉与其相邻，在主肺动脉的偏右后方；上腔静脉是三血管中最右侧，最靠后的一支血管。三血管切面的血

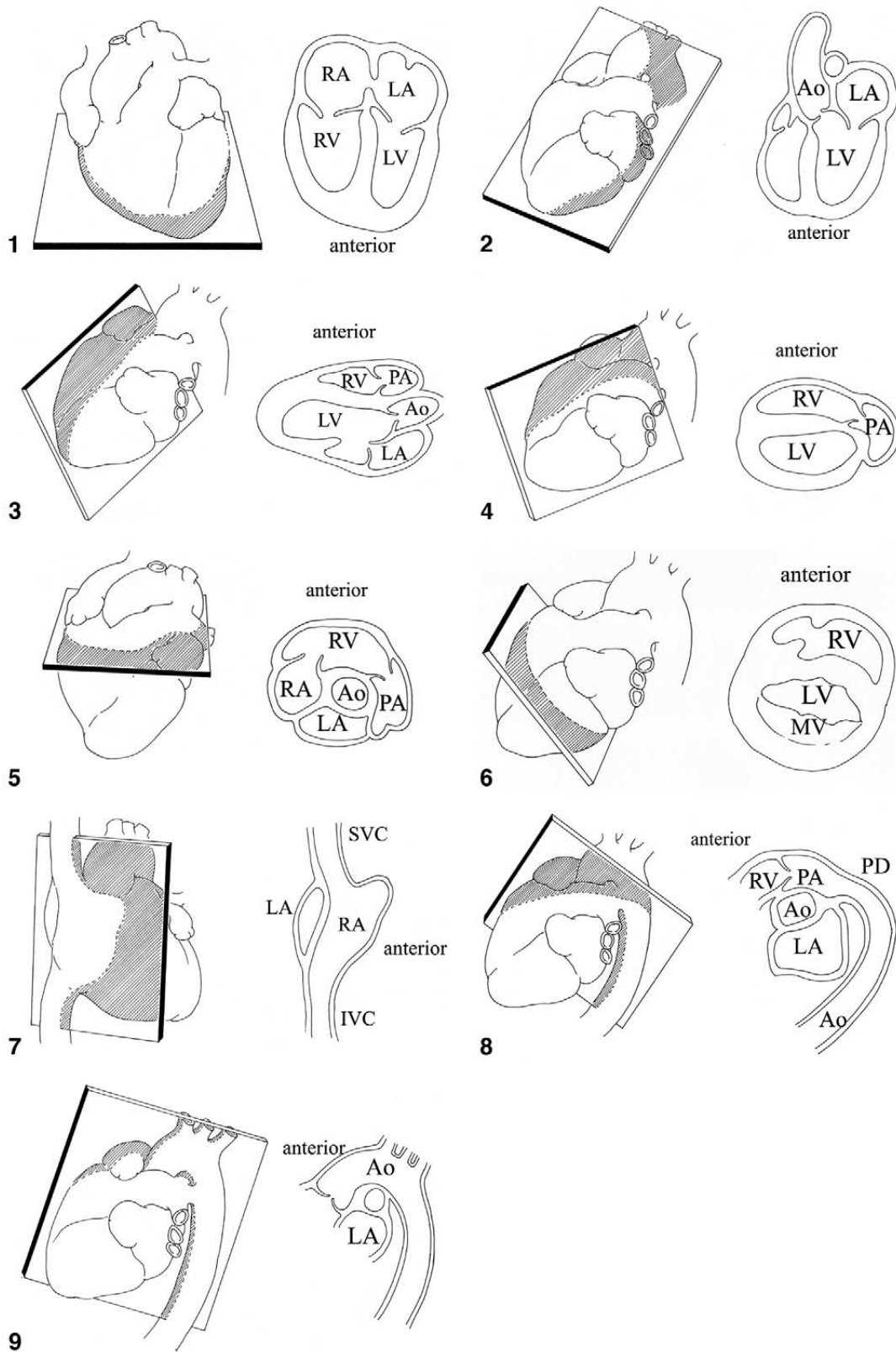


图2 胎儿心血管系统断层切面解剖示意图。

Ao, 主动脉; IVC, 下腔静脉; LA, 左心房; LV, 左心室; MV, 二尖瓣; PA, 肺动脉; PD, 动脉导管; RA, 右心房; RV, 右心室; SVC, 上腔静脉

表 3 四腔心或五腔心切面观察的结构

心房、心室的大小
房间隔、室间隔
房室的大小及功能
冠状静脉窦
长轴切面左室功能
半月瓣功能（不是最佳的，但有助于区分主动脉和主肺动脉）
肺静脉

表 4 心脏短轴切面观察的结构

肺静脉回流
下腔静脉和肝静脉
心室短轴内径
心室与主动脉关系
右室流出道
肺动脉分支及其起源
腔静脉连接
无名静脉
动脉导管
主动脉弓走向及其分支

管的位置和大小的细微改变可以发现心室流出道和主动脉弓的异常改变。上纵隔内三血管的前方是胸腺，它包绕在上纵隔的前方。

**心脏长轴切面：**长轴切面与左室流出道切面平行（表 5）。在此切面可以观察主动脉与二尖瓣的连续性，主动脉瓣下无动脉圆锥，还可测量升主动脉内径。向右侧扫查，还可观察到上、下腔静脉（这些结构在下面介绍的腔静脉切面显示会显示地更好）。

**腔静脉长轴切面：**超声成像平面于与腔静脉连接右房的切面平行时可获得该切面（表 6）。可观察下腔静脉经过肝脏汇入右心房的走行以确定下腔静脉的连续性。可清晰显示房间隔原发隔向左房延伸。彩色多普勒可清晰显示经卵圆孔正常右向左分流血流信号。严重左心发育不良时血流方向则相反<sup>[20]</sup>。

**动脉导管及主动脉弓切面：**当超声成像平

表 5 心脏长轴切面观察的结构

上、下腔静脉
左室流出道
升主动脉
大动脉连接和大小
动脉导管及近端导管弓

表 6 腔静脉长轴切面的结构

上腔静脉
下腔静脉及欧氏瓣
卵圆孔
右肺动脉

表 7 动脉导管弓及主动脉弓观察的结构

主肺动脉
肺动脉分支
动脉导管及血流的方向
主动脉弓内径（升主动脉、弓部、峡部和降部）
主动脉弓前向血流方向

面与右室流出道和主肺动脉平行时可以获得动脉导管弓切面。声束从胎儿胸部的右前方向左后方扫查时可以显示主动脉弓切面（表 7）。在动脉导管弓切面可以很好地显示主肺动脉、动脉导管，主肺动脉的内径也较容易测量。此切面还可以测量动脉导管的血流方向及流速。向左右两侧扫查可以显示左右肺动脉分支。当显示动脉导管与降主动脉相连接时，还能显示主动脉弓峡部及其血流方向<sup>[21]</sup>。主动脉弓切面彩色多普勒显像可以观察从升主动脉经主动脉弓到降主动脉的前向血流。

**心率和心律：**通过观察房室收缩的机械运动，可以评估胎儿心率和心律的机理。心房侧壁或心耳的 M 型曲线<sup>[22]</sup>、或房室瓣口即心室流入道的脉冲多普勒血流频谱<sup>[23]</sup>、或心房壁的脉冲组织多普勒曲线都可用来确定心房收缩<sup>[14]</sup>。房室瓣口的流入血流频谱代表心房收缩。心室游离壁或主动脉的 M 型曲线、或心室流出道的脉冲

多普勒频谱、或心肌的组织多普勒频谱曲线均可用来确认心室收缩。而心室流出道的多普勒血流频谱代表心室收缩。测量相邻两个心动周期的时间间隔可以用来计算心率，同时测量左室流入道和流出道血流信号可以评估房室传导时间和“机械的”PR 间期<sup>[23]</sup>。

## 孕期超声检查的安全性

标准的胎儿超声心动图检查运用所有的超声诊断技术包括二维（B 型）、多普勒及彩色多普勒显像。当检查胎儿心脏时，每应用一种检查模式，超声输出能量也随之增加。当彩色多普勒显像应用于较小的感兴趣部位时，正如做胎儿超声心动图检查，超声能量的输出大幅度增加。因此，在应用超声检查发育中胎儿时，应特别关注超声声能对胎儿的影响。尽管理论上还有顾虑，但迄今为止还尚无确切证据证实超声对胎儿的有害效应<sup>[25]</sup>。医师进行胎儿超声心动图检查时应该熟知这些效应，尽量减少超声输出功率，和暴露时间，不超出必要的检查所需时间。

随着超声新技术的发展，新型超声诊断仪模式的出现，新的仪器的超声输出功率有所改变。1985 年，食品药品监督管理局(FDA)发布的 510(K)指南严格限制了超声显像系统的输出功率。但是，从 1992 年起，允许使用较大地输出功率并显示输出功率。因此，从事超声检查的医务人员有负责根据使用的超声模式判断危险大小<sup>[26]</sup>。超声的潜在生物学效应可以分为热效应（接受超声波部位温度升高）、机械效应（主要是空化效应）<sup>[27]</sup>。目前的超声检查系统通过热指数（thermal index, TI）来显示潜在温度的升高，软组织热指数（TIS）和骨热指数（TIB）。TI 代表声场中温度升高的估测值。与摄氏温度升高大致成比例（如 2TI 表示在超声系统条件设置下，温度升高的最高范围约 2°C）。机械效应可能引起的超声损伤，用机械指数（MI）来评估。MI 定义为超声峰值声压与超声频率的平方根之比。随着超声新技术的发展如组织多普勒、实时三维超声等的发展，超声生物学效应对胎儿的影响需要继续监测。由于没有公认的严格限制，我们进行胎儿超声心动图检查时最好遵循“ALARA”原则——尽量使

用最低超声能量完成检查。

## 总 结

胎儿超声心动图检查是一项特殊的超声检查，既不同于产前常规超声检查，也不同于婴幼儿、小儿、成人的常规心脏超声检查。完成这项工作需要特殊的、较高的专业知识和技能。我们在本指南中概述了胎儿超声心动图检查的适应征、基本要素，并且强调了超声医师对潜在的安全问题认识的重要性。随着这项重要检查的不断扩展，这项指南有助于建立胎儿超声心动图检查的标准。

## 通告和免责声明

本报告为 ASE 惠赠的参考文献。本报告仅含推荐内容，不可作为医学实践的唯一基准，也不可作为处分员工的依据。本报告所涉及陈述和建议主要根据专家的观点，而不是根据科学验证的数据。ASE 并未表达或暗示保证本文件内容的完整性和准确性，包括对可适售性，或对任何特殊用途之适合性的保证。对你或其他方根据本报告作出的决定或采取的行动，ASE 对你，你的病人或任何第三方，无论何种原因，概不承担任何责任。你所使用本报告中的信息，既不是 ASE 为你提供的医疗建议，也不是 ASE 与你或其他人之间建立的医生 - 病人的关系。

## 参考文献

1. Hoffman JI, Kaplan S. The incidence of congenital heart disease. *J Am Coll Cardiol* 2002;39:1890-900.
2. Verheijen PM, Lisowski LA, Stoutenbeek P, Hitchcock JF, Brenner JI, Cope JA, et al. Prenatal diagnosis of congenital heart disease affects preoperative acidosis in the newborn patient. *J Thorac Cardiovasc Surg* 2001;121:798.
3. Tworetzky W, McElhinney DB, Reddy VM, Brook MM, Hanley FL, Silverman NH. Improved surgical outcome after fetal diagnosis of hypoplastic left heart syndrome. *Circulation* 2001;103:1269-73.
4. Sklansky M, Tang A, Levy D, Grossfeld P, Kashani I, Shaughnessy R, et al. Maternal psychological impact of fetal echocardiography. *J Am Soc Echocardiogr* 2002;15:159-66.
5. Standards for the Performance of the Antepartum Obstetrical Ultrasound Examination. Copyright 1994, by the American Institute of Ultrasound in Medicine.

6. American College of Radiology Standard for the Performance of Antepartum Obstetrical Ultrasound.
7. Nelson NL, Filly RA, Goldstein RB, Callen PW. The AIUM/ACR antepartum obstetrical sonographic guidelines: expectations for detection of anomalies. *J Ultrasound Med* 1993;4:186-96.
8. Carvalho JS, Mavrides E, Shinebourne EA, Campbell S, Thilaganathan B. Improving the effectiveness of routine prenatal screening for major congenital heart defects. *Heart* 2002;88:387-91.
9. Buskens E, Grobbee DE, Frohn-Mulder IME, Stewart PA, Juttman RE, Wladimiroff JW, et al. Efficacy of routine fetal ultrasound screening for congenital heart disease in normal pregnancy. *Circulation* 1996;94:67-72.
10. Stumpflen I, Stumpflen A, Wimmer M, Bernaschek G. Effect of detailed fetal echocardiography as part of routine prenatal ultrasonographic screening on detection of congenital heart disease. *Lancet* 1996;348:854-7.
11. Quinones MA, Douglas PS, Foster E, Gorcsan J, Lewos JF, Pearlman AS, et al. ACC/AHA clinical competence statement on echocardiography: a report of the American College of Cardiology/American Heart Association/American College of Physicians-American Society of Internal Medicine task force on clinical competence (committee on echocardiography). *J Am Coll Cardiol* 2003;41:687-708.
12. Ghi T, Huggon IC, Zosmer N, Nicolaides KH. Incidence of major structural cardiac defects associated with increased nuchal translucency but normal karyotype. *Ultrasound Obstet Gynecol* 2001;18:610-4.
13. Hansen M, Kurinczuk JJ, Bower C, Webb S. The risk of major birth defects after intracytoplasmic sperm injection and in vitro fertilization. *N Engl J Med* 2002;346:725-30.
14. Rein AJ, O'Donnell C, Geva T, Nir A, Perles Z, Hashimoto I, et al. Use of tissue velocity imaging in the diagnosis of fetal cardiac arrhythmias. *Circulation* 2002;106:1827-33.
15. Allan L, Hornberger L, Sharland G, editors. *Textbook of fetal cardiology*. London: Greenwich Medical Media; 2000.
16. Sharland GK, Allan LD. Normal fetal cardiac measurements derived by cross-sectional echocardiography. *Ultrasound Obstet Gynecol* 1992;2:175-81.
17. Tan J, Silverman NH, Hoffman JIE, Villegas M, Schmidt KG. Cardiac dimensions determined by cross-sectional echocardiography in the normal human fetus from 18 weeks to term. *Am J Cardiol* 1992;70:1459-67.
18. Schmidt KG, Silverman NH, Van Hare GF, Hawkins JA, Cloez JL, Rudolph AM. Two-dimensional echocardiographic determination of ventricular volumes in the fetal heart. *Circulation* 1990;81:325-33.
19. Phillipos EZ, Robertson MA, Still KD. The echocardiographic assessment of the human foramen ovale. *J Am Soc Echocardiogr* 1994;7:257-63.
20. Berning RA, Silverman NH, Villegas M, Sahn DJ, Martin GR, Rice MJ. Reversed shunting across the ductus arteriosus or atrial septum in utero heralds severe congenital heart disease. *J Am Coll Cardiol* 1996;27:481-6.
21. Fouron JC, Zarelli M, Drblik SP, Lessard M. Normal flow velocity profile of the fetal aortic isthmus through normal gestation. *Am J Cardiol* 1994;74:483-6.
22. Kleinman C, Donnerstein R, Jaffe C, DeVore G, Weinstein EM, Lynch DC, et al. Fetal echocardiography. A tool for evaluation of in utero cardiac arrhythmias and monitoring of in utero therapy. *Am J Cardiol* 1983;51:237-43.
23. Glickstein JS, Buyon J, Friedman D. Pulsed Doppler echocardiographic assessment of the fetal PR interval. *Am J Cardiol* 2000;86:236-9.
24. Kurjak A. Are color and pulsed Doppler sonography safe in early pregnancy? *J Perinat Med* 1999;27:423-30.
25. Abramowicz JS, Kossoff G, Marsal K, Ter Haar G. Literature review by the ISUOG bioeffects and safety committee. *Ultrasound Obstet Gynecol* 2002;19:318-9.
26. Deane C, Lees C. Doppler obstetric ultrasound: a graphical display of temporal changes in safety indices. *Ultrasound Obstet Gynecol* 2000;15:418-23.
27. Miller MW, Brayman AA, Abramowicz JA. Obstetric ultrasonography: a biophysical consideration of patient safety—the “rules” have changed. *Am J Obstet Gynecol* 1998;179:241-54.
28. International Society of Ultrasound in Obstetrics and Gynecology (ISUOG). Safety statement, 2000. *Ultrasound Obstet Gynecol* 2000;16:594-6.